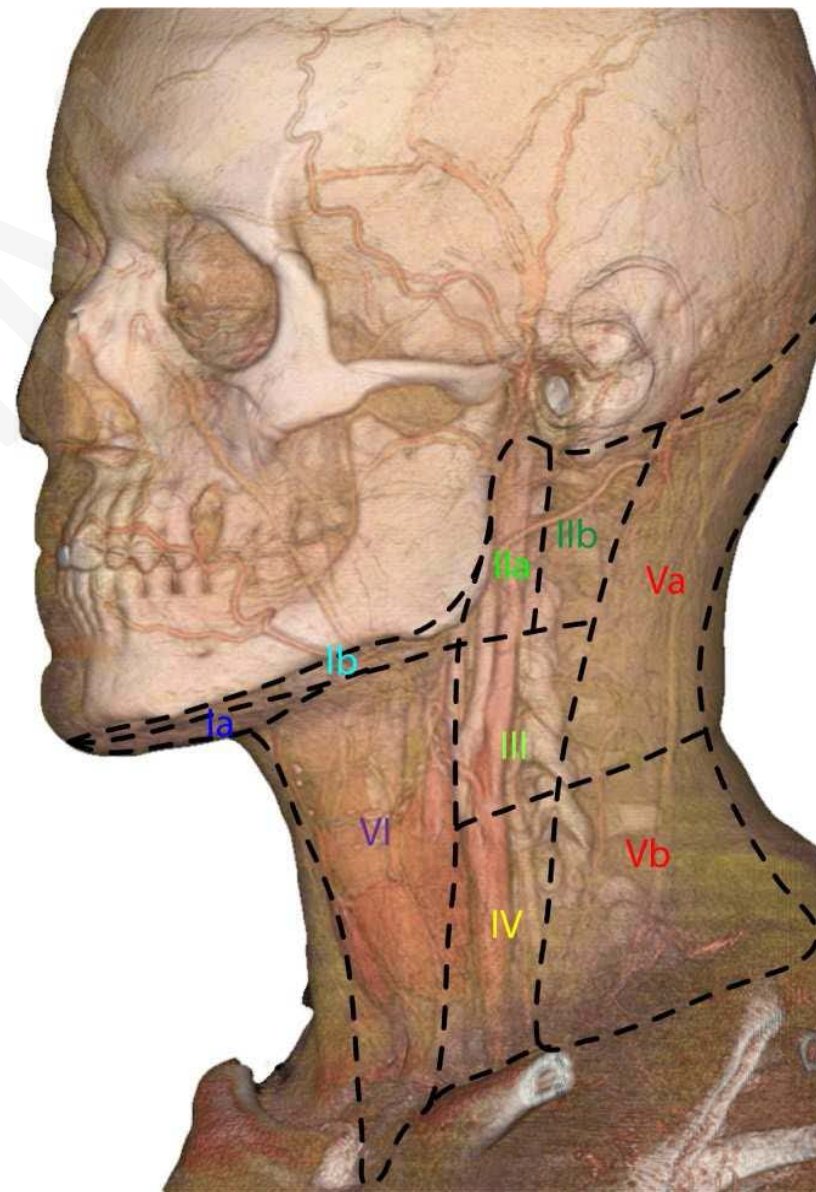
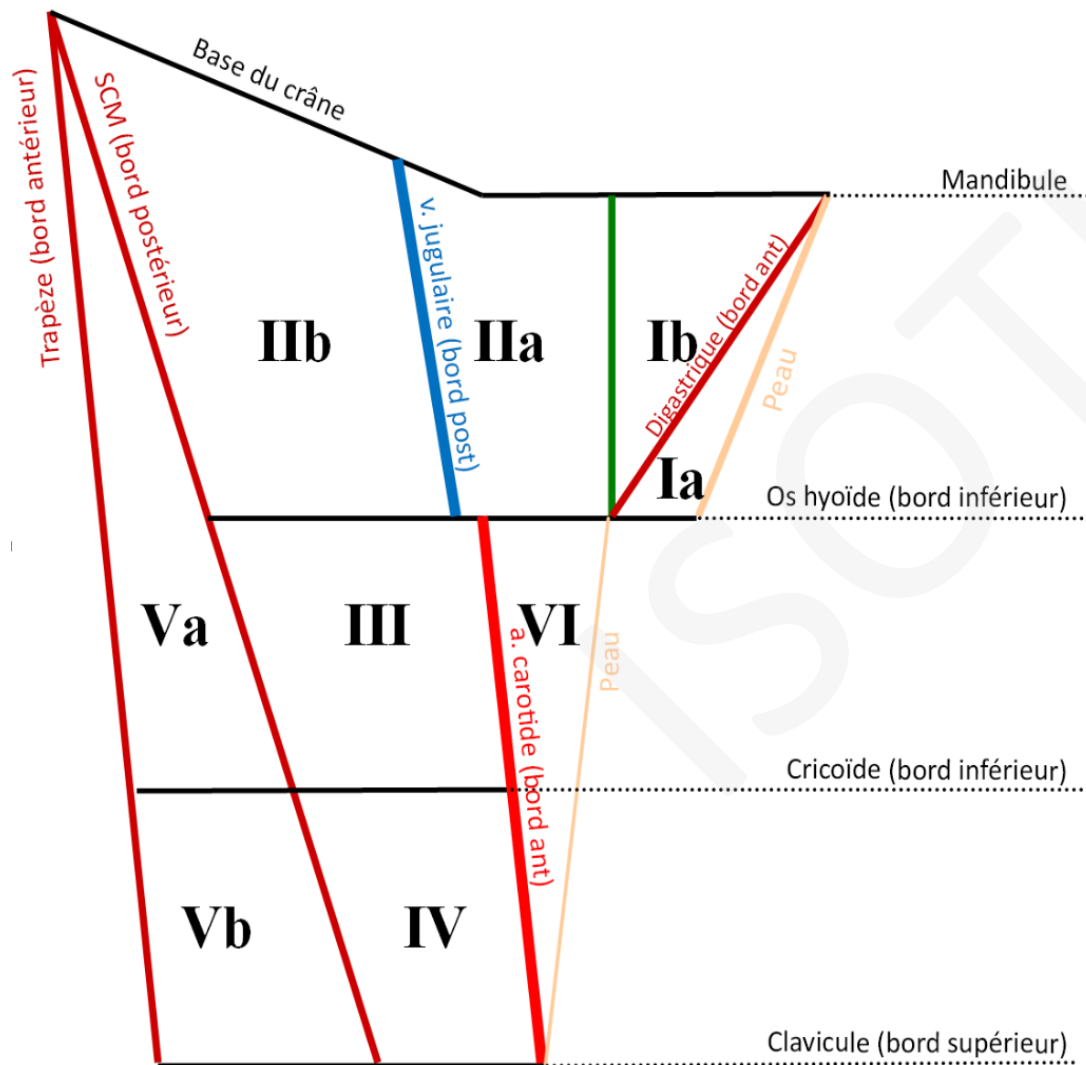


## AIRES GANGLIONNAIRES CERVICALES

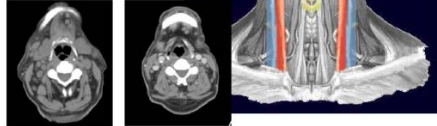
### Limites des territoires



**Niveau I A**

**Groupe sub-mental**

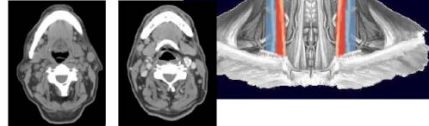
Bords médiaux des ventres antérieurs des muscles digastriques,



**Niveau I B**

**Groupe sub-mandibulaire**

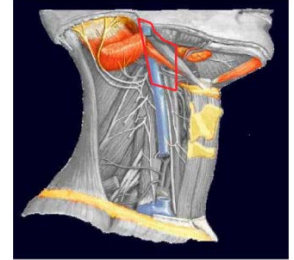
Postérieurs et latéraux aux bords médiaux des ventres antérieurs des muscles digastriques.



**Niveau II A**

**Groupe sous digastrique (Kuttner)**

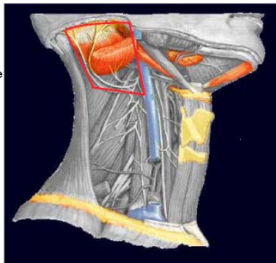
En avant du bord postérieur de la veine jugulaire interne  
Ou en arrière de ce bord, mais ne présentant pas un plan de clivage distinct de la veine.



**Niveau II B**

**Groupe rétro-spinal**

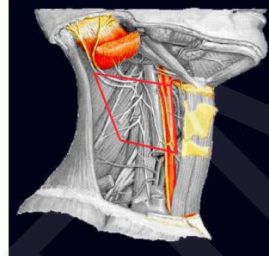
En arrière de la veine jugulaire interne avec plan de clivage graisseux avec elle.



**Niveau III**

**Groupe jugulo-carotidien moyen**

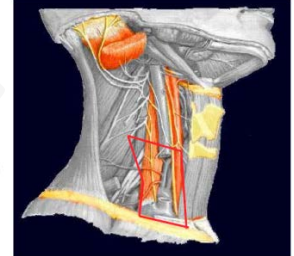
Bord inférieur de l'os hyoïde.  
Bord inférieur du cartilage cricoïde.  
bord postérieur du muscle SCM.  
  
Latéralement à la carotide.



**Niveau IV**

**Groupe jugulo-carotidien inférieur**

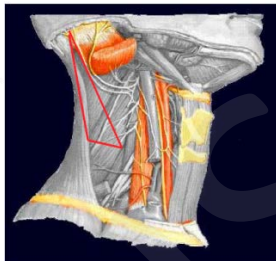
Bord inférieur du cartilage cricoïde.  
  
Bord supérieur de la clavicule.  
  
Bord postérieur du muscle SCM.  
  
Bord postéro-latéral du muscle scalène antérieur.  
  
Lymphonœuds situés latéralement en par rapport à la carotide primitive.



**Niveau V A**

**Groupe triangle postéro-supérieur**

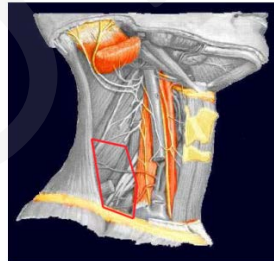
Lymphonœuds situés du groupe V situés entre la base du crâne et le bord inférieur du cartilage cricoïde.



**Niveau V B**

**Groupe triangle postéro-inférieur**

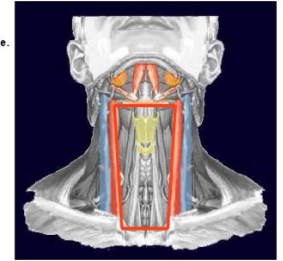
Lymphonœuds du niveau V situés entre le bord inférieur du cartilage cricoïde et le bord supérieur de la clavicule.



**Niveau VI**

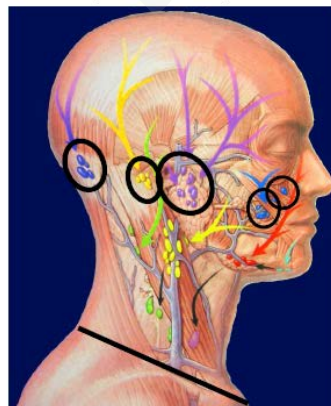
**Groupe cervical antérieur**

Bord inférieur de l'os hyoïde.  
  
Manubrium sternal.  
  
Bords médiaux des carotides primitives.



**Occipitaux**

**Mastoiédiens**

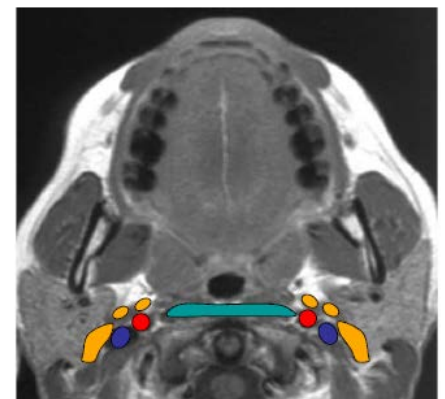

**Parotidiens**

**Faciaux**

**Buccinateurs**

**Médiastinaux supérieurs**



**Rétro pharyngés**