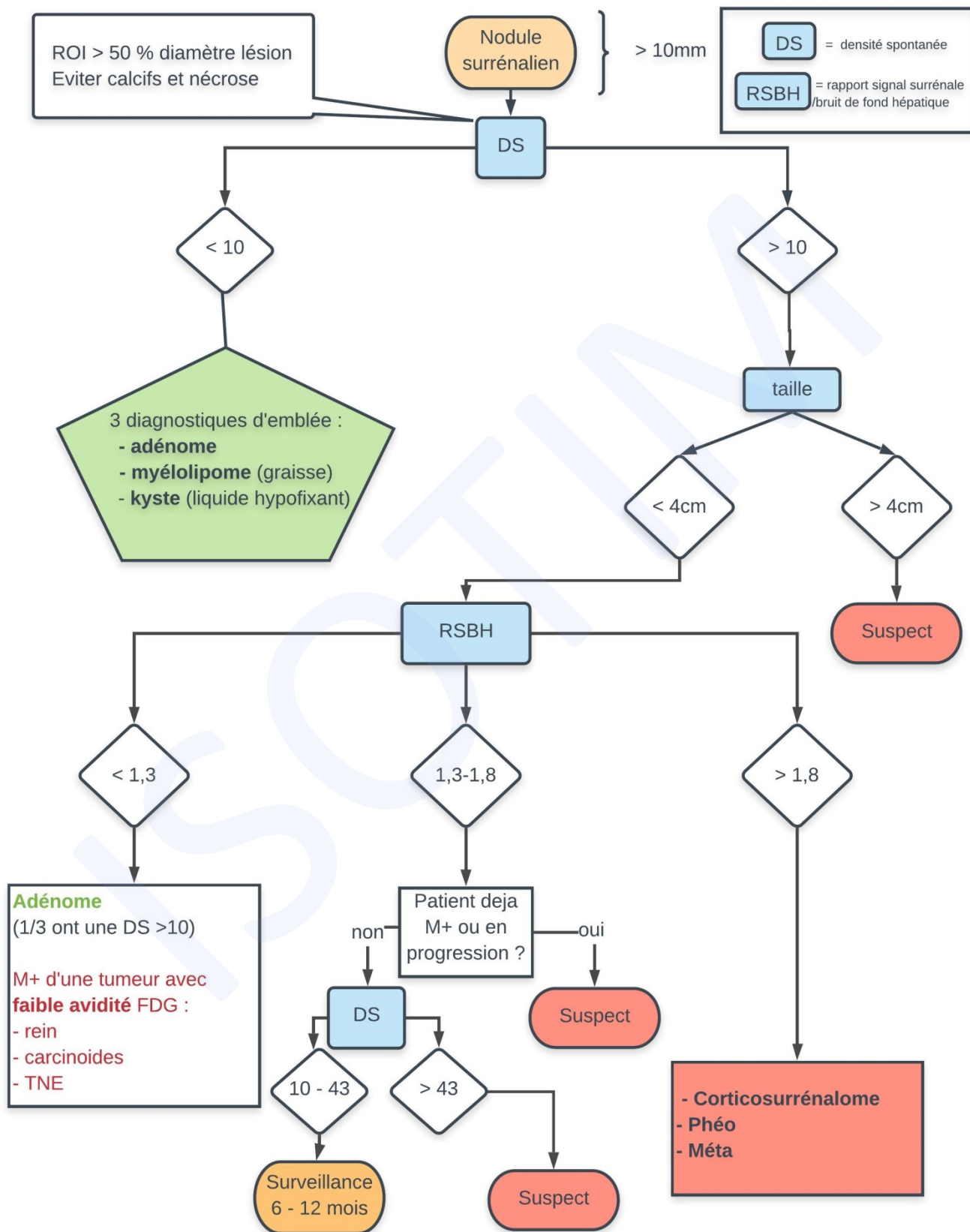


ARBRE DIAGNOSTIQUE : Nodule surrénalien en TEP-TDM au 18FDG



Dans tous les cas, si lésion stable à 6 - 12 mois = plutôt bénin

Source : Anomalies surrénaliennes en pratique quotidienne en TEP/TDM au 18F-FDG - ScienceDirect
<https://doi.org/10.1016/j.mednuc.2018.06.004>